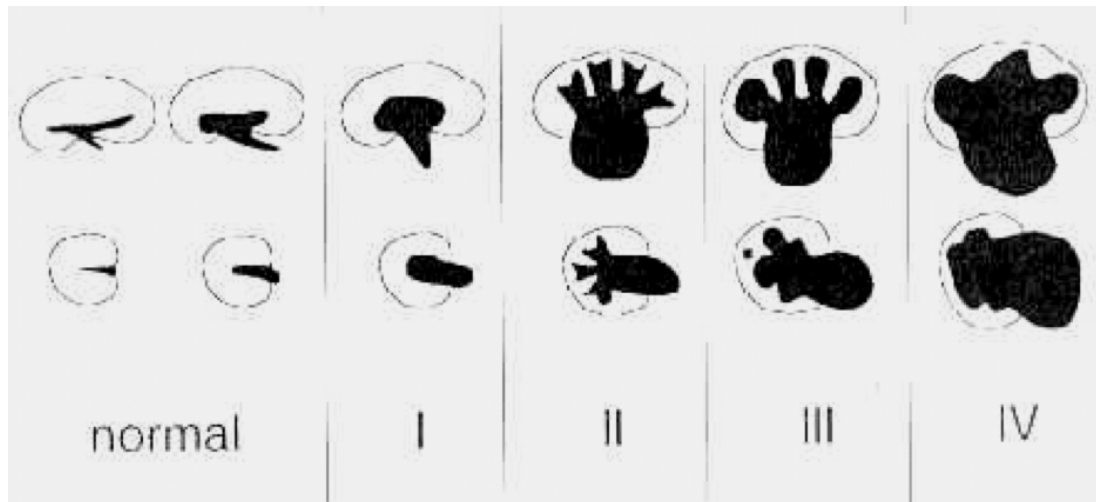


Sonographische Gradeinteilung der Hydronephrose:



- **Grad I:** Parenchym normal breit; Pyelon aufgeweitet; Transversaldurchmesser > 95. Perzentile; Kelche nicht dilatiert+
- **Grad II:** Parenchym normal breit; Pyelon deutlich erweitert, Kelchhalse leicht erweitert und Kelche aufgeweitet. Erhaltene Papillenspitzen, Fornixwinkel spitz.
- **Grad III:** Parenchym verschmälert (je nach Literatur - im Einzelfall oft etwas schwer beurteilbar); deutliche Nierenbeckenkelcherweiterung; Kelche verplumpt, d.h. Papillen abgeflacht und Fornixwinkel stumpf.
- **Grad IV:** Erhebliche Parenchymverschmälerung; extreme Nierenbeckenkelcherweiterung; Kelche breit ausgewalzt, Grenzen zwischen Pyelon und Kelchsystem teilweise bis vollständig aufgehoben.